193

Aus der Inneren Abteilung des St. Elisabeth-Krankenhauses
in Halle-Saale.
Direktor: Professor Dr. Hülse.

Indiana Medical Library

Über die therapeutischen Beeinflussungsmöglichkeiten der Reizleitungsstörungen durch Sympatol.

Inaugural-Dissertation

zur Erlangung der Doktorwürde der Hohen Medizinischen Fakultät der Martin-Luther-Universität Halle-Wittenberg

vorgelegt von

Eberhard Probsthain

aus Magdeburg.

Halle/Saale 1935.

BUCHDRUCKEREI CARL NIEFT, BLEICHERODE AM HARZ

Berichterstatter: Prof. Dr. Hülse
Dekan: Prof. Dr. Walcher.

Meinen lieben Eltern gewidmet.

Tag der mündlichen Prüfung: 26. Juni 1935.

In den letzten drei Jahren hat unter den Kreislaufmitteln das Sympatol eine weitgehende Beachtung gefunden, wie aus der reichhaltigen Literatur hervorgeht, die besonders die vielseitige Anwendungsmöglichkeit dieses Adrenalin-Abkömmlings beleuchtet. Diese ausgedehnten therapeutischen Anwendungsgebiete des Sympatols wurden teils empirisch gefunden, teils bewußt durch die Kenntnis der chemisch-physiologischen Eigenschaften erarbeitet. Zahlreiche Referate und Arbeiten sind in den letzten Jahren erschienen, die auf Grund sorgfältiger klinischer Beobachtungen und Versuche immer neue Anwendungsgebiete des Sympatols erschlossen. Diese vielseitige therapeutische Verwendbarkeit ist wohl besonders in der Eigenart des Sympatols begründet, daß es als sympatikatropes Pharmakon einerseits über Adrenalin-ähnliche Eigenschaften verfügt und am Gefäßsystem angreift, andererseits direkt die Herzkraft beeinflußt im Sinne einer Vermehrung des Schlag- und Minuten-Volumens (Baumann und Flecken) bei Vermehrung des venösen Zustromes (Pick) und gleichzeitiger stärkerer Durchblutung und Erweiterung der Coronarien und Hirngefäße (Hochrein und Keller). Das Sympatol ist also nicht, wie man seiner chemischen Herkunft nach annehmen müßte Vasomotoren-Mittel, sondern im Vordergrund steht die Herz-leistungssteigernde Wirkung.

Wir haben in den letzten Jahren das Sympatol regelmäßig bei den verschiedensten Kreislauferkrankungen angewendet, um zu klarerer Indikationsstellung für seine Anwendung zu gelangen. Das Mittel wird heute wahllos bei allen Herz- und Kreislaufstörungen gebraucht. Es besteht daher die Gefahr, daß, solange sein Anwendungsgebiet nicht schärfer umrissen wird, Schädigungen entstehen, oder daß es ohne Grund in der Praxis andere wirksame Herzmittel — besonders Digitalis und Strophanthin — zurückdrängt. Digitalis und Strophanthin können aber durch Sympatol in keiner Weise ersetzt werden.

Nach unseren Erfahrungen lassen besonders folgende Indikationsgebiete die Anwendung des Sympatols zu:

1. Kreislaufschwäche bei Infekt.

2. Alle Fälle von Kreislauf-Insuffizienzen, in denen Digitalis und Strophanthin nicht vertragen werden.

Wir haben hierbei wiederholt gesehen, daß nach Vorbehandlung mit Sympatol diese Herzmittel gut vertragen werden.

3. Anginöse Zustände und Herzinfarkte, wenn Zeichen von Herzschwäche, besonders die charakteristische Blässe der links-ventrikulären Insuffizienz, verbunden mit niedrigem Blutdruck, vorliegen.

   Wir haben darin die Beobachtungen von Hochrein bestätigt gefunden („Zur Diagnose und Therapie der Koronarthrombose". Münch. Med. Wochenschr. 1930, 1789). Anfälle von Stenokardie schwanden unter der Einwirkung des Sympatols.

4. Reizleitungsstörungen.

Auf diesen letzten Punkt soll in dieser Arbeit näher eingegangen werden, da bisher im Schrifttum darüber keine Mitteilungen gemacht worden sind. Lediglich neuerdings sind unsere länger zurückliegenden Erfahrungen auf diesem Gebiet durch eine Beobachtung aus der Klinik von Alexander-Berlin bestätigt worden, nach welcher in einem Falle ein Herzblock von Sympatol akut durchbrochen wurde (Therapie der Gegenwart: „Beitrag zur Wirkung des Sympatols"). Ferner haben Frank und Kratz-Breslau in ihren Arbeiten über die Wirkungsweise des Sympatols die Frage aufgeworfen, ob man nicht beim Herzblock das bisher öfters angewendete Adrenalin durch das weniger Nebenwirkungen aufweisende Sympatol substituieren kann.

Auf Grund unserer in den letzten beiden Jahren gemachten Beobachtungen glauben wir diese Frage jetzt beantworten zu können und möchten in Folgendem über unsere Erfahrungen auf diesem Gebiete berichten.

Zum ersten Male aufmerksam auf die Reizleitungsstörungen beeinflussende Wirkung des Sympatols wurden wir durch folgenden Fall:

1. Fall, N.: Ein 72jähriger Patient wurde am 19. X. 1933 eingewiesen, weil er seit 3—4 Jahren an Anfällen von vorübergehender Atemnot leidet, die 4—5 mal am Tage auftreten. Unmittelbar nach der Krankenhaus-Aufnahme konnten wir uns selbst von einem derartigen Anfall überzeugen. Der Patient wird plötzlich unruhig, cyanotisch, von kaltem Schweiß bedeckt, das Bewußtsein schwindet, starke Dyspnoe tritt ein. Die Pulsfrequenz beträgt 15—18 Schläge in der Minute. Krämpfe oder Schaumabsonderung aus dem Munde wurden nicht beobachtet. Nach knapp 30 Sekunden ist der Anfall vorüber und der Patient erholt sich wieder. Es handelte sich also offenbar um einen Adam Stokes'schen Anfall. In der Zwischenzeit bot das Herz keiner-

lei pathologischen Befund: die Herzgrenzen sind regelrecht, die Aktion vollkommen regelmäßig, die Töne rein, der Puls voll und kräftig. Der Allgemeinzustand des Patienten ist gut. Dagegen zeigte das Elektrokardiogramm deutliche Leitungsstörungen vom Typ eines Astblocks. Im Anfall ein Ekg. zu schreiben war wegen der kurzen Dauer leider niemöglich. Es gelang auch nicht einen Anfall künstlich weder durch den Druckversuch noch medikamentös hervorzurufen. Die Anfälle wiederholten sich am Tage 4—5 mal; die Wassermannsche Reaktion war negativ, der Blutdruck betrug 135:70.

Wir versuchten zunächst mit Atropin. sulf. dreimal 0,0005 g täglich die Anfälle zu beseitigen bezw. zu kupieren. Die Frequenz der Anfälle nahm daraufhin etwas ab. Doch trat schon nach 2 Tagen der alte Zustand wieder ein, Dauer und Intensität der Anfälle wurden in keiner Weise beeinflußt. Nach 6 Tagen setzten wir daher das Atropin ab, um mit Strychnin. nitr. die Morgagni-Adam Stoke'schen Anfälle — ohne Erfolg — anzugehen. Jetzt griffen wir zum Sympatol und gaben dieses aus der Überlegung heraus, daß seine, eine bessere Durchblutung des Herzmuskels bewirkende Eigenschaft zusammen mit seiner allgemein die Herzkraft fördernde Wirkung eine günstige Beeinflussung des Astblockes zur Folge haben könnte. Denn gerade bei dieser Art von Leitungsstörungen ist häufig eine funktionelle Ursache anzunehmen, bestehend in Ermüdungserscheinungen in den einzelnen Ästen des intraventrikulären Leitungssystems. Solange also noch keine schweren Gefäßstörungen und dadurch bedingte Schädigungen des Myokards vorlagen, glaubten wir sehr wohl von einem Mittel, von dem obige Eigenschaften angegeben wurden, eine therapeutische Beinflussung erwarten zu können.

Wir gaben zunächst das Sympatol als Injektion von dreimal mal 1 ccm subkutan. Bereits am nächsten Tage konnte ein Seltener- und Kürzerwerden der Anfälle beobachtet werden. Am dritten Tage der Medikation blieben die Anfälle ganz aus, um dann nicht wieder aufzutreten. Wir beobachteten den Patient noch drei Tage und gaben, nachdem wir Sympatol 8 Tage lang als Injektion gegeben hatten, das Medikament in Tablettenform und schließlich als Tropfen, dreimal 40 täglich. Anfälle traten nicht wieder auf, das subjektive Befinden besserte sich weitgehend, der Puls war bei der Entlassung kräftig, regelmäßig, ungefähr 75 Schläge in der Minute. Bemerkt sei noch, daß wir mit Beginn der Sympatol-Medikation alle anderen Medikamente absetzten und Sympatol ausschließlich gaben. Ob sich der Astblock als solcher geändert hat, ist allerdings nicht mehr festzustellen, da damals die Anfertigung eines Kontroll-Ekg. unterblieb.

2. Fall, T.: Am 19. IV. 34 kam ein 17 jähriger junger Mann zur Aufnahme, der bisher immer gesund gewesen war, am 3. IV. an einer doppelseitigen Mandelentzündung erkrankte. Nach vorübergehender Besserung wurde der Patient seit 4 Tagen wieder bettlägerig wegen hochgradiger Mattigkeit und Übelkeitsgefühl, verbunden mit starken Halsschmerzen. Er hat seit dieser Zeit keinen Stuhl mehr gehabt und leidet seit 2 Tagen an regelmäßigem galligen Erbrechen, das ungefähr alle halben Stunden auftritt und verbunden ist mit einem beklemmenden Gefühl auf der Brust und Beschwerden beim Atmen. Halsschmerzen und Schluckbeschwerden bestanden zur Zeit der Aufnahme nicht mehr.

Befund: Im Gegensatz zu dem guten Ernährungs- und Kräftezustand des Patienten steht der verfallene leidende Gesichtsausdruck mit Cyanose der Lippen, Wangen und Akren. Die Haut ist mäßig durchblutet, Dyspnoe besteht nicht. Die Untersuchung des Herzens ergab eine Schlagfrequenz von 20 Schlägen in der Minute bei völliger Regelmäßigkeit und reinen Tönen. Der Puls ist entsprechend, mäßig gefüllt, gleichmäßig, regelmäßig. Außer der erwähnten Cyanose und einer geringen Leberschwellung fanden sich keine weiteren Anzeichen einer Kreislaufinsuffizienz. Blutdruck 105 :45, Wassermannsche Reaktion negativ.

Das noch am Aufnahmetage angefertigte Ekg. bestätigte unsere Diagnose: totaler Herzblock.

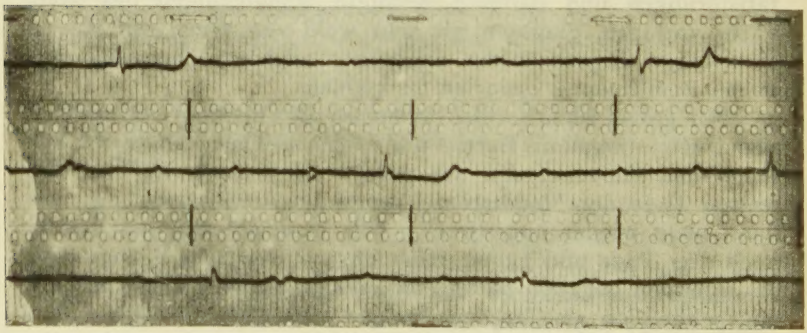

Man erkennt an den großen P-Zacken den Rhythmus der gleichmäßig schlagenden Vorhöfe und an den Kammerkomplexen die erhebliche Verlangsamung der Ventrikeltätigkeit auf ungefähr 20 Kontraktionen in der Minute, die ebenfalls in gleichen Abständen entsprechend der Ventrikel-Automatie aufeinander folgen. Es folgt auf je 3 Vorhofskontraktionen eine Kammerkontraktion.

Nachdem wir am ersten Tage zur Hebung des Allgemeinzustandes und gegen die Collaps-Erscheinungen Traubenzuckerinfusionen vornahmen und Coffein gaben, begannen wir am zweiten Tage mit Injektionen von Sympatol subkutan 5 mal 1 ccm in Abständen von 2 Stunden. Ungefähr 5 Minuten nach jeder Injektion beobachteten wir ein Ansteigen der Pulsfrequenz bis auf 36, die aber zunächst bis zur folgenden Injektion wieder auf 20 absank. Nachdem bei der gleichen Medikation am 3. und 4. Tage der Verlauf ähnlich war, erfolgte am 5. Tage ein Ansteigen der Pulszahl zeitweise bis auf 60 Schläge in der Minute. Ein jetzt geschriebenes Ekg. zeigt folgendes Aussehen:

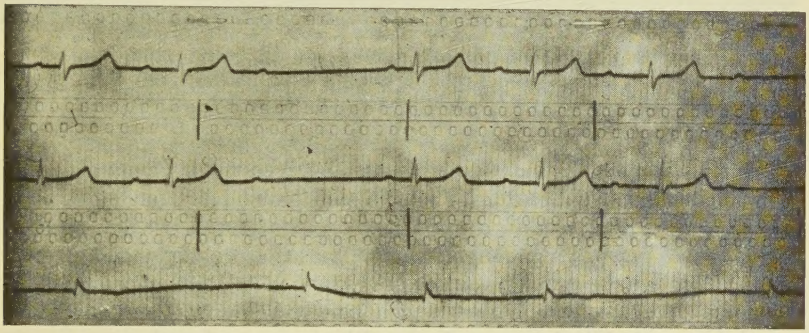

Wir finden das Bild einer Wenkebachschen Periode, nach dem periodisch wiederkehrend eine Zunahme der Überleitungszeit zwischen Vorhof und Kammer eintritt, die nach der dritten P-Zacke zum Systolen-Ausfall führt. Der Block ist also nur noch ein partieller.

Nach der nun vorgenommenen Verabreichung des Sympatols in Tablettenform von 4 mal einer Tablette täglich, trat wieder ein Abfall der Pulsfrequenz bis auf zeitweise 30 Schläge je Minute ein. Nach Wiederaufnahme der Injektionen von 4—5 mal 1 ccm täglich erfolgte wiederum eine Zunahme der Pulszahl, die, zunächst noch wechselnd, am 11. Tage bis auf 80 Schläge in der Minute anstieg. Mit Rückgang der Dosis auf 2 mal 1 ccm pro die trat wieder eine Abnahme der Pulsfrequenz auf 40—30 Schläge in der Minute ein, der mit ansteigender Dosis bis auf 5 mal 1 ccm am Tage, nach 2 Tagen ein erneuter Anstieg auf 80 Pulsschläge folgte. Nach einigen immer seltener werdenden Remissionen in den nächsten drei Tagen bis auf zeitweise 40 bis 50 blieb die Pulslage vom Ende der zweiten Woche nach Beginn der Medikation ab konstant zwischen 80 und 90 Schlägen in der Minute. Die Füllung des Pulses war dabei gut, die Schlagfolge absolut regelmäßig.

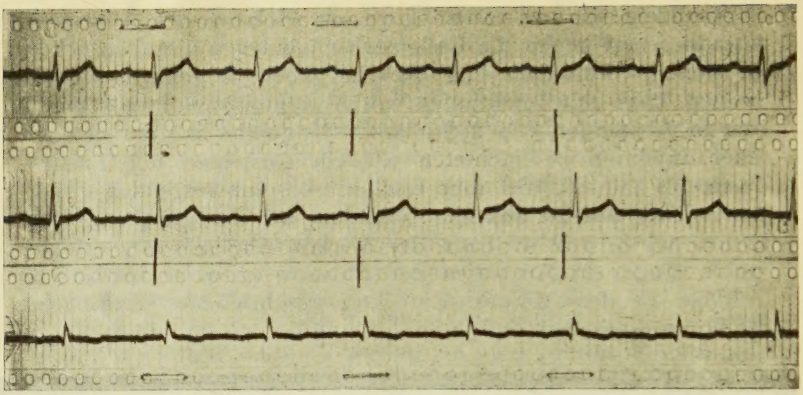

Das jetzt angefertigte Ekg. zeigt bis auf eine noch bestehende Verlängerung der Überleitung vom Vorhof zum Ventrikel um ungefähr $^1/_{10}$ Sekunde einen normalen Ablauf der Reize.

Wir gaben während der nächsten 8 Tage noch Sympatol in Tropfenform von 2 mal 20 Tropfen täglich und setzten es dann ganz ab. Da sich die Entlassung des Patienten wegen einer notwendig gewordenen Kieferhöhlenoperation verzögerte, hatten wir Gelegenheit, den Patienten noch fast vier Wochen zu beobachten. Auch während dieser Zeit traten keinerlei Remissionen und Unregelmäßigkeiten auf, der Block war gebrochen.

Interessant, und für die Erklärung des therapeutischen Erfolges von Bedeutung, ist besonders in diesem Falle die Frage nach der Ätiologie. Ein totaler Block bei einem Patienten im Alter von 17 Jahren ist immerhin eine Seltenheit. Sklerotische Prozesse, wie sie vom 50. Jahre ab die häufigste Ursache des kompletten Blockes darstellen, sind im vorliegenden Falle mit Sicherheit auszuschließen. Die Anamnese gibt den Hinweis, daß die vorausgegangene schwere Angina zu einer akuten infektiösen oder infektiös-toxischen Schädigung des Reizleitungssystems geführt hat. Es ist anzunehmen, daß das Sympatol durch seine tonisierende und Durchblutung-fördernde Wirkung auf den Herzmuskel, verbunden mit einer wahrscheinlich spezifischen Wirkung auf das Reizleitungssystem im Sinne einer Bahnung noch rechtzeitig eine dauernde Unterbrechung der Reizleitung verhüten konnte.

3. Fall, B.: Ein anderer Fall betraf eine 30jährige Patientin, die, sonst nie ernstlich krank gewesen, vor 14 Tagen an einer Mandelentzündung erkrankte, während der sie keine Bettruhe einhielt. Nach 3 Tagen fühlte sich die Patientin wieder wohl, bis vor einigen Tagen plötzlich An-

fälle von Unwohlsein und Bewußtlosigkeit eintraten, die nur kurze Zeit dauern und sich in Abständen von etwa 10 Minuten wiederholen. Deswegen erfolgt jetzt, am 2. 10. 34, die Einweisung der Patientin.

Befund: Gracile asthenische 30jährige Frau in mäßigem Ernährungszustand, blasse Hautfarbe, cyanotische Lippen, halonierte Augen. Die plötzlich auftretenden, bis 3 Minuten dauernden Zustände von Bewußtlosigkeit bieten das Bild der Morgagni-Adam Stokes'schen Anfälle: plötzlich auftretendes Unwohlsein und Bewußtlosigkeit, verbunden mit Schweißausbruch, Cyanose und Dyspnoe. Das Herz zeigt hinsichtlich der Größe keine Abweichung von der Norm. Der Spitzenstoß ist erschütternd und liegt im 5. Interkostalraum in der Mediaclavicular-Linie, über der Herzspitze besteht ein systolisches Geräusch. Die Herztätigkeit ist bei regelmäßiger Aktion stark verlangsamt und beträgt 30 Schläge in der Minute. Der Puls verhält sich entsprechend und ist kräftig gefüllt. Der Blutdruck beträgt 140 :40. Abgesehen von einer leichten Cyanose der Lippen und einer ausgesprochenen allgemeinen Cyanose im Anfall bestehen keine Anzeichen einer Dekompensation. Neben diesen Erscheinungen bietet die Patientin das Bild einer Thyreotoxikose leichten Grades mit einer Grundumsatzsteigerung von 23 %. Das Ekg. zeigt einen totalen Herzblock.

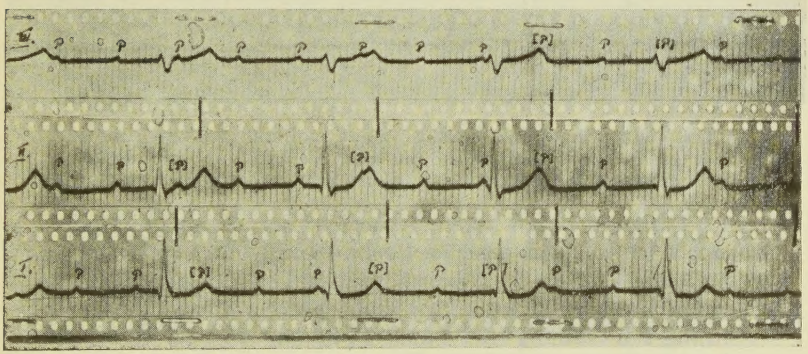

Die Frequenz der Vorhöfe beträgt ungefähr das Dreifache der Ventrikel. Die völlige Inkohärenz zwischen Vorhof und Ventrikeltätigkeit kommt gut zum Ausdruck.

Wir begannen die Therapie sogleich am Einlieferungstage, nach Anfertigung des Ekg. mit 3 mal 0,0005 Atropin und 2 mal 0,5 mg Strychnin. Eine Erhöhung der Pulsfrequenz war am Abend noch nicht eingetreten. Ebenso wurde eine Einwirkung auf Dauer und Intensität der Anfälle, von denen am Nachmittag noch zwei auftraten, nicht beobachtet. Wir gaben

nun über die Nacht verteilt, 6 Injektionen von je 1 ccm Sympatol. Am nächsten Morgen machte sich eine leichte Erhöhung der Pulsfrequenz auf 40—45 Schläge pro Minute bemerkbar, die nach drei weiteren Injektionen von je 1 ccm Sympatol am Abend auf 50—52 Schläge anstieg, verbunden mit erheblicher Besserung des Allgemeinbefindens. Anfälle traten an diesem Tage nicht mehr ein. Die Cyanose war gewichen. Nach Fortsetzung der Sympatol-Medikation bestehend in zwei Injektionen von 1 ccm Nachts und 3 mal 30 Tropfen am Tage betrug am Morgen des 4. Tages die Pulsfrequenz 80. Die Patientin befindet sich dabei im Gegensatz zu ihrem Zustand bei der Einweisung wohl. Der Puls ist im allgemeinen regelmäßig, nur ab und zu machen sich kleine Unregelmäßigkeiten bemerkbar.

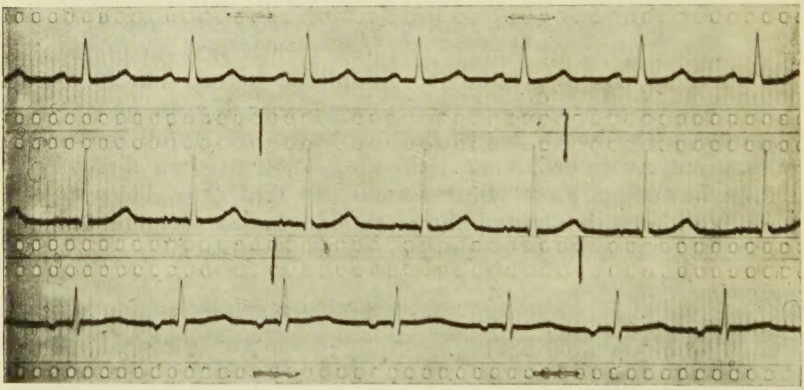

Das jetzt angefertigte Ekg. zeigt vollkommen geordnete Schlagfolge zwischen Vorhöfen und Ventrikeln. Die Überleitungszeit vom Vorhof zum Ventrikel ist normal.

Die Patientin blieb nach Absetzen der Sympatol-Medikation noch 10 Tage in unserer Beobachtung und erhielt in dieser Zeit nur täglich 1 Tablette Dijodthyrosin wegen der bestehenden Thyreotoxikose. Der Puls blieb während dieser Beobachtungszeit ständig bei einer Frequenz von 80—90 Schlägen in der Minute. Ein am Tage nach der Entlassung angefertigtes drittes Ekg. bietet denselben Befund wie das oben angeführte zweite Ekg.

Auch hier ist die Ursache für die Leitungsstörung wohl in erster Linie in der vorausgegangenen Angina zu suchen, analog dem vorher beschriebenen Falle. Ein Zusammenhang mit der bestehenden Thyretoxikose ist dagegen abzulehnen. Diese bestand schon mehrere Jahre, war nach ursprünglich schweren Erscheinungen durch Bestrahlungen gebessert worden und hat über 2 Jahre der Patientin keinerlei Beschwerden verursacht.

Auch in letzter Zeit vor der Einweisung war eine Zunahme der Thyreotoxikose nicht festzustellen, die einen evtl. Zusammenhang mit den plötzlich aufgetretenen Anfällen vermuten lassen konnte.

4. Fall, O.: Bei einem anderen wegen Lebercirrhose in unserer Behandlung stehenden Patienten gelang es uns ebenfalls einen gleichzeitig bestehenden partiellen Block durch Sympatol nach kurzer Zeit zu beeinflussen. —

Es handelte sich hierbei um einen 59 jährigen adipösen Mann mit blaßgelber Hautfarbe und deutlich ikterisch verfärbten Skleren. Beide Beine sind ödematös geschwollen, die Jugularvenen leicht gestaut. Die Herzaktion ist verlangsamt auf 50—60 Schläge pro Minute mit zeitweise auftretenden Arhythmien. Die Töne sind rein, die Grenzen nicht verbreitert. Das Abdomen ist leicht aufgetrieben und enthält etwas Ascites. Die Leber ist klein und erreicht gerade den Rippenbogen. Die Milz ist bei tiefer Inspiration deutlich fühlbar.

Blutdruck nach R. R. 130:70. Wa.R. negativ. Bilirubin i. S. 1 mg. Im Urin: Eiweiß und Zucker negativ. Urobilin und Urobilinogen positiv.

Subjektive Beschwerden zeigte dieser Patient, abgesehen von zeitweise auftretenden Beklemmungsgefühlen, nicht. Wir wurden lediglich durch die Pulsfrequenz von 50—60 Schlägen in der Minute und durch die bestehenden Arhythmien veranlaßt, eine elektrohardiographische Untersuchung anzustellen, die einen partiellen Block vom Typ I nach Wenkebach ergab.

Nach Gaben von Sympatol als Injektion von 3 mal 1 ccm täglich verschwanden die Arhythmien schlagartig und die Pulsfrequenz stieg nach 3 Tagen auf 80 Schläge pro Minute an.

Erwähnt werden muß, daß gleichzeitig in Abständen von 4 Tagen Strophanthin gegeben wurde, um der sich entwickelnden allgemeinen Kreislaufschwäche entgegen zu wirken, und es ist naheliegend anzunehmen, daß in erster Linie die durch das Strophanthin gehobene Herzkraft die als Ermüdungserscheinungen aufzufassenden Reizleitungsstörungen beseitigt hat. Wir gaben aber das Sympatol nicht gleichzeitig, sondern erst später in einer Pause zwischen zwei Strophanthin-Injektionen, die vordem keine Beeinflussung der Arhythmien und der niedrigen Pulsfrequenz erkennen ließen. Ferner erfolgte das Ausbleiben der Arhythmien nach dem Sympatol so schlagartig, daß wir auch in diesem Falle eine spezielle Einwirkung des Sympatols auf das Reizleitungssystem vielleicht im Sinne einer Bahnung annehmen müssen.

5. Fall, W.: Am 30. X. 34 kam eine 68jährige Frau zur Aufnahme, die bereits vor 2 Jahren in unserer Behandlung stand. Die damals im Vordergrund der Beschwerden stehende hochgradige Mattigkeit und zeitweise auftretende Atemnot fand beim Fehlen anderer Erscheinunnungen ihre Erklärung durch einen im E. K. G. nachweisbaren Schenkelblock als Ausdruck schwerer organischer Myokardveränderungen, die bei dem Alter der Patientin wahrscheinlich auf Coronar-Sklerose beruhten. Damals trat unter Ruhe, vorsichtiger Digitalisierung in Verbindung mit Nitriten und Jod eine wesentliche Besserung im Befinden der Patientin ein, die bis vor kurzem anhielt.

Patientin kommt nun am 30. X. 34 wieder mit deutlicheren Allgemeinerscheinungen. Wieder besteht starke Mattigkeit, verbunden mit zeitweise auftretendem Beklemmungsgefühl auf der Brust, Atemnot und Schweißausbruch. Die Patientin sieht dabei blaß aus, die Lippen sind leicht cyanotisch, die Leber ist 3–4 Querfinger vergrößert, Ascites und Ödeme bestehen nicht. Die Herzaktion ist nicht immer regelmäßig und zeigt bei längerer Beobachtung mehrere Extra-Systolen; Töne und Grenzen sind ohne pathologischen Befund, die Frequenz beträgt ungefähr 80 Schläge in der Minute. Blutdruck 150:65 mm Hg. Die Blutsenkung beträgt 8 mm nach Westergreen. Die Wassermannsche Reaktion ist negativ. Der Urin ist frei von Eiweiß-, Zucker und Gallenfarbstoffen.
Das Ekg. bietet folgendes Bild:

Wir finden eine Verbreiterung der flinken Zackengruppe mit entgegengesetzt gerichteter großer Nachschwankung. Die Überleitungszeit ist nicht verlängert. Extrasystolien, wie sie palpatorisch bei längerer Beobachtung zu bemerken waren, sind im Ekg. nicht feststellbar.

Die aus dem Ekg. ersichtlichen Abweichungen von der Norm sind charakteristisch für einen Schenkelblock, und zwar handelt es sich, wie sich aus der nach abwärts gerichteten Anfangsschwankung in Ableitung 3 hervorgeht, um einen rechtsseitigen Schenkelblock, wie ja überhaupt der rechtsseitige Schenkelblock am häufigsten ist. Denn der rechte Schenkel verläuft eine längere Strecke hindurch ungeteilt, wodurch die Bedingungen für die totale Unterbrechung des rechten Schenkels viel eher gegeben sind als beim linken Schenkel, der sich unmittelbar nach seinem Abgang vom Bündelstamm bandförmig verbreitert und in seine Äste aufgabelt.

Durch eine kombinierte Therapie von Strophanthin und Sympatol konnten wir sehr bald eine erhebliche Besserung des Allgemeinbefindens erzielen. Die ersten drei Tage gaben wir je 0,2 g Chinidin, um die zeitweise bestehenden Extra-Systolien zu beeinflussen, ohne einen Erfolg beobachten zu können. Am zweiten Tage injizierten wir 0,3 mg Strophanthin zusammen mit 0,12 Euphyllin und 1 ccm Salyrgan und erreichten dadurch eine erhebliche Ausscheidung von 1500 ccm und Rückgang der Leberschwellung sowie Nachlassen der Cyanose und Hebung des Allgemeinbefindens. Die Extra-Systolien und die oben erwähnten Anfälle bestanden aber fort. Wir begannen dann am 4. Tage ausschließlich mit Injektionen von 2 mal 1 ccm Sympatol und Gaben von 30 Tropfen täglich. Im Laufe der drei nächsten Tage wurden daraufhin die Anfälle immer seltener und die Herzaktion vollkommen regelmäßig. Das Allgemeinbefinden war dabei so, daß die Patientin vom 4. Tage nach Beginn der Sympatol-Medikation ab schon ½ bis 1 Stunde außer Bett zubringen konnte. Wir beobachteten die Patientin dann noch 8 Tage und gaben während dieser Zeit das Sympatol weiter zum Teil als Injektionen, zum Teil in Tropfenform und injizierten außerdem noch 2 mal 0,3 Strophanthin zusammen mit 0,12 Euphyllin. Bei der Entlassung bestand völliges Wohlbefinden; die Patientin konnte stundenlang außer Bett sein und schlief nachts ruhig, ohne von Anfällen heimgesucht zu werden.

Ein Kontroll-Ekg. wurde diesmal nicht angefertigt. Doch besteht ein solches vom ersten Hiersein der Patientin, welches kurz vor der Entlassung, also nach Beseitigung der Beschwerden, angefertigt wurde. Dieses zeigt keine Veränderung gegenüber dem vor Beginn der Therapie aufgenommenen Ekg. Es ist daher naheliegend anzunehmen, daß auch jetzt, bei der zweiten Entlassung, der Schenkelblock als solcher noch bestand. Dies ist durchaus erklärlich. Denn, wie schon erwähnt, handelt es sich bei dieser 69jährigen Frau zweifellos um eine organische Veränderung im Reizleitungssystem, die indessen ziemlich lokalisiert zu sein scheint, während das übrige Myo-

kard, von dessen Zustand letzten Endes die Prognose abhängig ist, sich in verhältnismäßig gutem Zustand befindet. Im allgemeinen ergibt der Schenkelblock eine schlechtere Prognose, denn er ist erfahrungsgemäß am häufigsten durch Gefäßerkrankungen verursacht, und damit ist zumeist auch eine Schädigung des übrigen Myokards vorhanden.

Wie hier in diesem letzten Falle wird man selbstverständlich bei allen anderen Arten von Reizleitungsstörungen, denen schwere organische Veränderungen zugrunde liegen, keine Beseitigung der ursächlichen Momente weder durch Sympatol noch durch irgend ein anderes Pharmakon erwarten.

Wenn z. B. ein Gummaknoten im Bündelstamm die Reizleitung unterbricht, so ist jeder Versuch, einen dadurch hervorgerufenen totalen Block therapeutisch beinflussen zu wollen, von vornherein zum Scheitern verurteilt. Dasselbe gilt von den mannigfaltigen anderen Prozessen, die bleibende Reizleitungsstörungen verursachen, sobald sie eine bestimmte Ausdehnung angenommen haben. Das kann der Fall sein durch Tuberkel, postdyphtherischer Reizleitungsschädigung, rheumatische Knötchen, ausgedehnte sklerotische Prozesse der Coronarien.

Eine derartige organische Veränderung mußten wir bei einem 78jährigen Patienten annehmen, bei dem das Sympatol wirkungslos blieb und der bereits 3 Tage nach der Aufnahme zum Exitus kam.

> Dieser Patient wurde am 17. 11. 34 eingeliefert mit allen Anzeichen eines totalen Herzblockes: Im Vordergrund stehen die Morgagni-Adam Stokesschen Anfälle, die seit einer Woche bestehen und bei der Aufnahme in Abständen von nur 3—5 Minuten Dauer auftreten und mit starker Cyanose und derartig hochgradiger Atemnot und Vernichtungsgefühl einhergehen, daß der Patient sich aufrichtet und aus dem Bett zu springen versucht. Der Puls zeigt ständig eine Frequenz von 44—46 Schlägen je Minute, ist dabei regelmäßig und nicht sehr kräftig. Während der Anfälle wird er kleiner, zeigt aber sonst dasselbe Verhalten wie in der anfallsfreien Zeit. Im übrigen hat der Patient cyanotische eiskalte Hände und Füße und leichte Ödeme. Das Ekg. zeigt einen totalen Block.

Trotz sofortiger Sympatol-Injektionen und Sauerstoffatmung starb der Patient nach drei Tagen, ohne daß die Pulsfrequenz sich geändert hatte. Sie blieb zwischen 45—50 Schlägen pro Minute. Doch konnte auch in diesem Falle beobachtet werden, daß bei zunächst halbstündigen Sympatol-Injektionen die schweren Anfälle von Dyspnoe sowohl an Zahl wie an Intensität schon einige Stunden nach der Aufnahme wesentlich zurückgingen, so daß wir schon mit einem günstigen Ausgang rechneten. Der Patient wurde ruhiger und schlief auch nachts zeitweise. Auch

am nächsten Tage hielt diese Besserung bei nur einstündig gegebenen Sympatol-Injektionen an. In der zweiten Nacht blieb der Patient ebenfalls ruhig, bis dann ganz plötzlich der Exitus eintrat. Von einer Sektion mußte leider Abstand genommen werden.

Bei einem ähnlichen Fall von einem totalen Herzblock, einem 83jährigen Mann, blieb ebenfalls eine wochenlang durchgeführte Therapie erfolglos. Der Patient kam schließlich durch eine hinzugekommene Pneumonie zum Exitus. Die Sektion ergab am Herzen eine allgemeine Adipositas mit hochgradiger subendokardialer Fettgewebsentwicklung, Fettgewebsdurchwachsung der Muskulatur und reichlich subepikardialem Fettgewebe. Zugleich bestand eine Erweiterung und Endokardfibrose des linken Vorhofs, geringe Hypertrophie und Dilatation des linken Ventrikels.

Rückblickend können wir nach unseren bisherigen Erfahrungen über die therapeutischen Möglichkeiten bei Reizleitungsstörungen durch Sympatol folgendes sagen:

Eine weitgehende therapeutische Beeinflussung bezw. vollständige Abhilfe ist in allen Fällen von Reizleitungsstörungen möglich, in denen die funktionelle Komponente überwiegt. Das ist der Fall bei immerhin 50% aller Reizleitungsstörungen. Derartige Störungen findet man oft als Ermüdungserscheinungen bei supraventrikulären Extra-Systolien, Tachykardien und interpolierten Extra-Systolien, wo infolge Verkürzung der diastolischen Periode eine genügende Erholung des Bündels ausbleibt, wodurch dann Störungen zustande kommen, die klinisch das Bild eines partiellen Blockes, eines Astblockes, und in selteneren Fällen auch das eines totalen Blockes hervorrufen können, obwohl auch hier gewöhnlich latente organische Veränderungen die Grundlage für die Entstehung der Leitungsstörung abgeben. Während so z. B. ein Astblock durch Ermüdungserscheinungen in einzelnen Ästen des intraventrikulären Leitungssystems infolge Kürzung der diastolischen Ruhepause verursacht werden kann, werden stärkere Veränderungen der Kammerkomplexe, wie sie z. B. beim Schenkelblock auftreten, als funktionelle Störungen selten angetroffen, sondern sind der Ausdruck schwerer organischer Läsionen und finden sich bei ausgedehnten Myokard-Erkrankungen. Infolgedessen ist hier die therapeutische Beeinflussungsmöglichkeit bedeutend geringer, wenn nicht ausgeschlossen, und damit, wie schon oben erwähnt, die Prognose ungünstiger.

Ferner wird man Sympatol mit Erfolg anwenden in allen Fällen von Reizleitungsstörungen, die durch toxische Einwirkung erzeugt worden sind. Hierher gehört besonders das Digitalis, das leicht zu toxischen Schädigungen des Reizleitungssystems führen kann und verschiedenartigen Leitungsstörungen, die toxisch durch abnorme Reizbildung entstanden sind. Ebenso

werden, wie Trendelenburg zeigte, Adrenalin-Arhythmien durch Sympatol beseitigt (Trendelenburg: Über die Kreislaufwirkung des Sympatols. Dtsch. Med. Wochenschrift 1930).

Außer bei diesen funktionellen und toxisch bedingten Formen von Überleitungsstörungen lassen unsere Erfahrungen die Anwendung des Sympatols auch in allen Fällen, wo irreversible organische Schäden des Reizleitungssystems vorliegen, durchaus indiziert erscheinen, besonders werden die Morgagni-Adam Stockes'schen Anfälle gemildert bezw. behoben,wahrscheinlich durch die gleichzeitige Coronar- und Hirngefäß-erweiternde Wirkung des Sympatols (Hochrein und Keller). Die damit verbundene Hebung des subjektiven Befindens ist nicht zu unterschätzen und wird zusammen mit der allgemeinen tonisierenden Wirkung auf den Gesamtorganismus (Frank und Kratz) bei der Möglichkeit, das Sympatol bei entsprechender Dosierung ohne Nebenwirkungen unbegrenzte Zeit hindurch geben zu können, zu einer nicht unerheblichen Besserung der Prognose ad vitam führen.

Zusammenfassend sind wir zu der Ansicht gekommen, daß das Sympatol funktionelle und toxische Reizleitungsstörungen grundlegend, organisch bedingte symptomatisch zu beeinflussen vermag, und daß man in jedem Fall von Überleitungsstörungen, wo andere Mittel versagten, noch einen Versuch mit Sympatol machen sollte.

Zum Schluß erlaube ich mir, Herrn Professor Dr. Hülse für die Anregung zu dieser Arbeit und seine freundliche Hilfe meinen herzlichsten Dank auszusprechen.

Schrifttum.

Baumann u. Flecken: Experimentelle Untersuchungen und klinische Beobachtungen über die Wirksamkeit des Para- und Meta-Sympatol. Klin.Wschr. 1932. 1033.

Pick: Die Bedeutung der Leber und der Pfortader für den venösen Rückfluß und die Herzfüllung. Wien. klin. Wschr. 1931, 885.

Hochrein: Zur Diagnose und Therapie der Koronarthrombose. Münch. med. Wschr. 1930, 1789.

Hochrein u. Keller: Über die Wirkung des Adrenalins und adrenalinverwandter Körper auf den Kreislauf.

Alexander-Berlin: Beitrag zur Wirkung des Sympatols. Therapie d. Gegenw. 1935, Heft 2.

Frank u. Kratz: Über die Wirkungsweise des Sympatols beim gesunden Menschen und die aus ihr ableitbaren therapeutischen Indikationen. Therapie d. Gegenw. 1932, 394.

Trendelenburg: Über die Kreislaufwirkung des Sympatols. Dtsch. med. Wschr. 1930, 1987.

Dressler: Elektrokardiographie mit einem Grundriß der Arhythmien.

Lebenslauf.

Ich, Eberhard Probsthain, wurde am 31. Oktober 1908 in Duderstadt (Eichsfeld) als Sohn des damaligen kgl. Landmessers Alfred Probsthain und seiner Ehefrau Johanna geb. Schladitz geboren.

Nach 4 jährigem Besuch der Mittelschule zu Eilenburg, dem Heimatsort meiner Eltern, kam ich Ostern 1918 auf das dortige Realgymnasium.

Durch wiederholten Wohnungswechsel meiner Eltern machte sich Umschulung auf die Gymnasien zu Coburg (1918), zu Naumburg (1919) und Merseburg (1920) notwendig.

Am 8. März 1928 begann ich in Tübingen das Studium der Medizin und bestand dort nach fünf vorklinischen Semestern am 4. November 1930 das Physikum.

Während der klinischen Semester studierte ich in Tübingen (W. S. 1930/31), Innsbruck (S. S. 1931 und 1932) und Halle (W. S. 1931/32, W. S. 1932/33 — W. S. 1933/34) und hörte die Professoren der Kliniken und theoretischen Fächer.

Am 12. Juli 1934 bestand ich das medizinische Staatsexamen an der Universität Halle-Wittenberg.

Am 15. August 1934 begann ich das praktische Jahr und war vom 15. VIII. 34 bis 15. III. 35 an der Inneren Abteilung des St. Elisabeth-Krankenhauses in Halle, vom 15. III. 35 bis zur Zeit an der Universitäts-Hautklinik Halle als Medizinalpraktikant tätig.